

## The effect of *Scrophularia striata* extract on the cardiovascular structure of hypercholesterolemic rabbits

Javad cheraghi<sup>1</sup>, Laili sharyfi<sup>2</sup>, parichher yaghmaei<sup>3</sup>

<sup>1</sup> Assistant Professor of Physiology, Department of Laboratory Sciences, School of Paramedical Sciences, Ilam University, Ilam, Iran

<sup>2</sup> Graduate of Animal Physiology, Research Sciences Branch, Islamic Azad University of Tehran, Tehran, Iran

<sup>3</sup> Professor, Department of Biology, Research Sciences Branch, Islamic Azad University of Tehran, Tehran, Iran

### Abstract

**Background:** Atherosclerosis is a major cause of death in many countries, which causes specific clinical symptoms that may be different based on the affected area and the characteristics of the lesion. Despite being familiar with this disease, some of its basic characteristics have not been discovered yet. Therefore, the purpose of the present study was to investigate the effects of *Scrophularia striata* extract on cardiovascular structural changes or atherosclerosis disease.

**Materials and methods:** 20 adult male New Zealand rabbits were randomly divided into 4 control groups, hypercholesterolemic (8 weeks of high-fat diet), hypercholesterolemic + *Scrophularia striata* (4 weeks of high-fat diet + 4 weeks of *Scrophularia striata* in the amount of 400 mg/kg) and the *Scrophularia striata* extract group (4 weeks of normal diet + 4 weeks of *Scrophularia striata* extract at the rate of 400 mg/kg) were divided. At the end of the course, blood was taken from the ear vein.

**Results:** After consuming a high-fat diet in the hypercholesterolemic group, serum total cholesterol and LDL levels increased and alkaline phosphatase and HDL decreased significantly, compared to the control group. High-fat diet results in increased thickness of endothelium and calcification in the vessel. Also, the above indicators showed a significant decrease in the hypercholesterolemia+ *Scrophularia striata* group compared to the hypercholesterolemia group (P<0.001).

**Conclusion:** The findings showed that after consuming a high-fat diet, ingestion of *Scrophularia striata* may have a protective effects on the rabbit's vessels.

**Keywords:** *Scrophularia striata*, Arteries, Hypercholesterolemia, Rabbit.

**Cited as:** cheraghi J, Sharyfi L, Yaghmaei P. The effect of *Scrophularia striata* extract on the cardiovascular structure of hypercholesterolemic rabbits. Medical Science Journal of Islamic Azad University, Tehran Medical Branch 2023; 33(3): 248-256.

**Correspondence to:** Javad cheraghi

**Tel:** +98 8432224308

**E-mail:** J.cheraghi@ilam.ac.ir

**ORCID ID:** 0000-0003-2918-2891

**Received:** 4 Mar 2023; **Accepted:** 10 May 2023

مجله علوم پزشکی دانشگاه آزاد اسلامی  
دوره ۳۳، شماره ۳، پاییز ۱۴۰۲، صفحات ۲۴۸ تا ۲۵۶

## اثر عصاره گیاه تشنه‌داری (*Scrophularia striata*) بر ساختار قلبی - عروقی خرگوش‌های هایپرکلسترولمیک

جواد چراغی<sup>۱</sup>، لیلی شریفی<sup>۲</sup>، پریچهر یغمایی<sup>۳</sup>

<sup>۱</sup> دانشیار فیزیولوژی، گروه علوم آزمایشگاهی، دانشکده پیرادامپزشکی، دانشگاه ایلام، ایلام، ایران  
<sup>۲</sup> دانش آموخته کارشناسی ارشد فیزیولوژی جانوری، واحد علوم تحقیقات، دانشگاه آزاد اسلامی تهران، تهران، ایران  
<sup>۳</sup> استاد تمام، گروه زیست‌شناسی، واحد علوم تحقیقات، دانشگاه آزاد اسلامی تهران، تهران، ایران

### چکیده

**سابقه و هدف:** آترواسکلروز عامل عمده مرگ و میر در بسیاری از کشورها است که بر اساس ناحیه گرفتار و ویژگی‌های مربوط به ضایعه، علائم بالینی خاصی را به وجود می‌آورد که ممکن است گوناگون باشند. با وجود آشنایی با این بیماری، هنوز بعضی از مشخصه‌های اساسی آن کشف نشده است. از این رو هدف از انجام مطالعه حاضر، بررسی اثرات عصاره گیاه تشنه‌داری (*Scrophularia striata*) بر تغییرات ساختاری قلبی عروقی یا بیماری آترواسکلروزیس بود.

**روش بررسی:** تعداد ۲۰ سر خرگوش نر بالغ نژاد *New Zealand* به طور اتفاقی به ۴ گروه کنترل، هایپرکلسترولمیک (۸ هفته جیره پرچرب)، هایپرکلسترولمیک+تشنه‌داری (۴ هفته جیره پرچرب+۴ هفته عصاره تشنه‌داری به میزان ۴۰۰ میلی‌گرم بر کیلوگرم) و گروه عصاره تشنه‌داری (۴ هفته جیره معمول+۴ هفته عصاره تشنه‌داری به میزان ۴۰۰ میلی‌گرم بر کیلوگرم) تقسیم شدند. در پایان دوره، خونگیری از ورید گوش انجام شد.

**یافته‌ها:** پس از مصرف جیره پرچرب، در گروه هایپرکلسترولمیک، سطوح کلسترول تام سرم و *LDL*/افزایش و آکالین فسفاتاز و *HDL* کاهش معنی‌داری نسبت به گروه کنترل داشتند. از طرف دیگر، مصرف رژیم پرچرب موجب افزایش ضخامت دیواره داخلی عروق، آندوتلیوم و کلسیفیکاسیون در رگ شد. شاخص‌های فوق در گروه هایپرکلسترولمیک+تشنه‌داری، نسبت به گروه هایپرکلسترولمیک، کاهش معنی‌داری را نشان داد ( $p < 0.001$ ).

**نتیجه‌گیری:** نتایج مطالعه حاضر نشان داد که مصرف عصاره گیاه تشنه‌داری، به دنبال جیره پرچرب می‌تواند در بافت عروقی خرگوش اثرات محافظتی داشته باشد.

**واژگان کلیدی:** تشنه‌داری، عروق، هایپرکلسترولمیک، خرگوش.

### مقدمه

توسعه (از جمله ایران) هستند (۱). آترواسکلروز عامل اصلی ابتلا به بیماریهای قلبی عروقی می‌باشد، که یک بیماری التهابی و درگیرکننده دیواره شریان است. این بیماری با تجمع پیشرونده لیپیدها در جداره عروق مشخص می‌گردد (۲). این بیماری در حال حاضر افراد جوان‌تر و زنان را در مقایسه با گذشته بیشتر تحت تاثیر قرار می‌دهد. از مهمترین عوامل ایجادکننده آترواسکلروز می‌توان به غلظت بالای کلسترول خون به صورت لیپوپروتئین‌هایی با دانسیته پایین، فشار خون بالا، سیگار

می‌توان گفت امروزه بیماری‌های قلبی-عروقی یکی از مهم‌ترین عامل مرگ و میر در کشورهای صنعتی و در حال

آدرس نویسنده مسئول: ایلام، گروه علوم آزمایشگاهی، دانشکده پیرادامپزشکی، دانشگاه ایلام، ایلام، جواد چراغی (email: J.cheraghi@ilam.ac.ir)  
ORCID ID: 0000-0003-2918-2891  
تاریخ دریافت مقاله: ۱۴۰۱/۱۲/۱۳  
تاریخ پذیرش مقاله: ۱۴۰۲/۲/۲۰

کشیدن، خواب آشفته، عدم فعالیت بدنی، میکروبیوم، آلودگی هوا و استرس محیطی اشاره کرد (۳). آترواسکلروزیس می‌تواند عروق کرونری را مسدود کند و سبب انفارکتوس میوکارد و آنژین قلبی شود و یا شریان‌هایی که به سیستم عصبی مرکزی خون می‌رسانند را درگیر سازد و سکتته مغزی و یا سکتته قلبی را به وجود آورد (۴). تاکنون روش‌های آزمایشگاهی زیادی جهت جلوگیری بیماری آترواسکلروز استفاده شده است که از جمله آنها می‌توان به مطالعات بیروس و همکارانش اشاره کرد که به بررسی نقش سایتوکاین‌های التهابی در پیدایش و درمان آترواسکلروز پرداختند. همچنین هی لینگ و همکارانش نقش آگزوزوم‌های مشتق از سلول‌های بنیادی در پاتوژنز و درمان آترواسکلروز را مورد بررسی قرار دادند (۵، ۶). در مطالعات متعددی از داروهای سنتتیک و شیمیایی جهت درمان این بیماری استفاده شده است. در سال ۲۰۲۱ Sjölander و همکاران به بررسی تجویز داروهای کاهنده چربی و فشار خون به دنبال اطلاعات تصویری در مورد آترواسکلروز تحت بالینی پرداختند و نشان دادند داروهای سنتتیک که به کاهش چربی و فشار خون کمک می‌کنند می‌تواند عوارضی نیز به دنبال داشته باشند (۷). از آنجایی که داروهای سنتتیک دارای عوارض جانبی هستند امروزه گرایش زیادی به استفاده از گیاهان دارویی به دلیل بی‌ضرر و در عین حال مقرون به صرفه بودن وجود دارد، اما تاکنون در زمینه استفاده از داروهای گیاهی در بیماری آترواسکلروزیس مطالعات زیادی صورت نگرفته است، Xue Q و همکارانش نقش و مکانیسم‌های عملکردی گیاه جینسنگ *Panax* در تصلب شرایین را مورد بررسی قرار دادند (۸). در مطالعه‌ای جامع‌تر Cao Y و همکارانش به تحلیل مقایسه‌ای استراتژی‌های تک و چند گیاهی در درمان آترواسکلروز عروق کرونر پرداختند (۹). گیاهانی که موجب کاهش سطح کلسترول و قند خون می‌شوند دارای ترکیباتی نظیر گلیکوزیدها، آلکالوئیدها، گلیکان‌ها، تری‌ترین‌ها، موسیلاژها، پلی‌ساکاریدها، ویتامین‌ها، ساپونین‌ها، گلیکوپروتئین‌ها، پپتیدها، آمینواسیدها و پروتئین‌ها هستند (۱۰). یکی از این گیاهان اسکروفولاریا استریانا است و مطالعات نشان می‌دهد این گیاه دارای ترکیبات گلیکوزیدی و فنولیکی است. بنابراین احتمالاً وجود ترکیبات گلیکوزیدی و فنولیکی باعث کاهش گلوکز و کلسترول می‌گردد و موید یافته‌های دیاز است (۱۱). گیاه تشنه‌داری (*Scrophularia striata*) از مهم‌ترین گیاهان دارویی خانواده گل میمونی است (۱۲) و در ایران بیشتر در مناطق سردسیر و کوهستانی زاگرس رشد می‌کند. بررسی‌های گذشته نشان می‌دهد که گیاه تشنه‌داری دارای خواص ضد التهابی و ترمیمی در آسیب‌های بافتی است (۱۳). این گیاه دارای

ترکیبات آنتی‌اکسیدانی قوی است و در درمان بیماری‌های متفاوتی از جمله التهاب و عفونت چشم و گوش، سوختگی‌های پوستی، زخم‌های عفونی، درد و اختلالات گوارشی، سرماخوردگی هموروئید مورد استفاده قرار می‌گیرد، همچنین اثرات ضد تب، خشکی دهان، یبوست، دیابت تورم لوزه‌ها و درمان سرطان آن نیز به اثبات رسیده است (۱۴). شیوع بالای بیماری‌های قلبی - عروقی و مشکلات فردی ناشی از آن از یک سو و لزوم احیای طب سنتی و شناسایی اثرات ضد آترواسکلروزیسی گیاهان دارویی موجود در طبیعت که دارای آثار درمانی با ارزش هستند ما را بر آن داشت تا اثر ضد آترواسکلروزیس گیاه گل میمونی را مورد مطالعه قرار دهیم. همچنین با توجه به خواص ضد التهابی گیاه گل میمونی و از طرفی التهاب در دیواره رگی در بیماران آترواسکلروزیس می‌توان گفت عصاره این گیاه سبب کاهش التهاب در دیواره عروقی در بیماری آترواسکلروزیس می‌شود و نتایج این مطالعه می‌تواند اطلاعات با ارزشی در اختیار محققین این امر قرار دهد.

## مواد و روشها

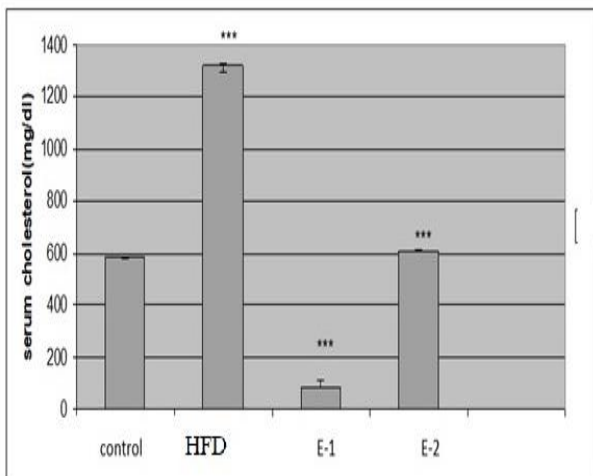
مطالعه حاضر از نوع تجربی مداخله‌گر آزمایشگاهی است که برای انجام آن، تعداد ۲۰ سر خرگوش نر بالغ نژاد New Zealand با محدوده وزنی  $1600 \pm 200$  گرم از موسسه رازی کرج خریداری و به خانه حیوانات دانشکده پیرادامپزشکی دانشگاه ایلام منتقل شدند. تمامی خرگوش‌ها در این مطالعه که به مدت ۸ هفته به طول انجامید، در شرایط ۱۲ ساعت روشنایی و ۱۲ ساعت تاریکی و دمای  $25 \pm 2$  درجه سانتی‌گراد نگهداری و با غذای تجاری پلت تغذیه شده و به طور آزاد به آب دسترسی داشتند. پروتکل این مطالعه مطابق اصول اخلاقی مورد تایید کمیته‌های بین‌المللی حمایت از حقوق حیوانات و کد اخلاق IR.ILAM.REC.1400.017 طراحی شد. به منظور سازش با شرایط محیطی، حیوانات به مدت ۱ هفته نگهداری و سپس به طور تصادفی به ۴ گروه ۵ تایی به شرح زیر تقسیم شدند:

گروه اول: گروه کنترل (Con) که خرگوش‌های سالم فقط آب و غذای معمولی دریافت می‌کردند.

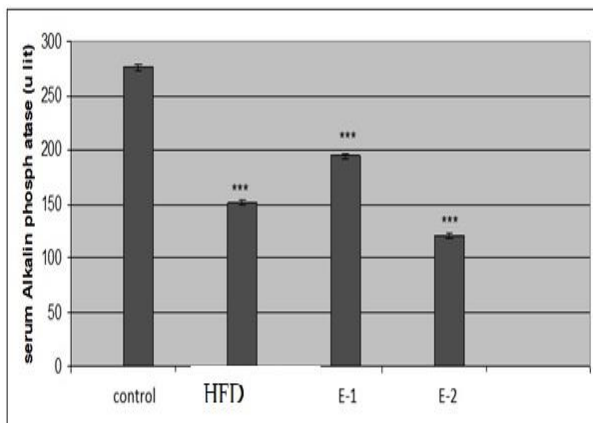
گروه دوم: رژیم پر کلسترول (HFD) حاوی یک گرم کلسترول در ۲ میلی لیتر اسید اولئیک حل کرده به صورت گاوآژ برای ۸ هفته جیره پرچرب

گروه سوم: رژیم پر کلسترول که ابتدا جیره پرچرب و سپس عصاره گیاه اسکروفولاریا با دوز ۴۰۰ میلی گرم بر کیلو گرم وزن به صورت گاوآژ دریافت کردند. (۴ هفته جیره پرچرب + ۴ هفته

به مقدار آن در سرم خرگوش‌های گروه تجربی ۱ و ۲، بیانگر افزایش معنی‌دار بود ( $P < 0.001$ ).



**نمودار ۱.** سطح سرمی کلسترول خرگوش‌های گروه‌های مختلف. Control: گروه سالمی فقط آب و غذای معمولی دریافت می‌کردند. HFD: گروهی که کلسترول ۱٪ دریافت می‌کردند. (E-1): گروهی که عصاره آبی گیاه اسکروفولاریا استریاتا با دوز ۴۰۰ mg/kg دریافت نمودند. (E-2): گروهی که عصاره آبی گیاه اسکروفولاریا استریاتا و کلسترول ۱٪ دریافت کردند.



**نمودار ۲.** میزان آلکالین فسفاتاز سرمی خرگوش‌های هایپرکلسترولمی شده نسبت به گروه شاهد و گروه تجربی. Control: گروه سالمی فقط آب و غذای معمولی دریافت می‌کردند. HFD: گروهی که کلسترول ۱٪ دریافت می‌کردند. (E-1): گروهی که عصاره آبی گیاه اسکروفولاریا استریاتا با دوز ۴۰۰ mg/kg دریافت نمودند. (E-2): گروهی که عصاره آبی گیاه اسکروفولاریا استریاتا و کلسترول ۱٪ دریافت کردند.

همچنین مطابق داده‌های ثبت شده در نمودار ۲، میزان آلکالین فسفاتاز سرمی خرگوش‌های هایپرکلسترولمی شده نسبت به گروه شاهد و گروه تجربی ۱ و ۲ کاهش معنی‌داری داشت ( $P < 0.001$ ).

عصاره تشنه‌داری به میزان ۴۰۰ میلی گرم بر کیلو گرم) و گروه عصاره تشنه داری

گروه چهارم: عصاره اسکروفولاریا با دوز ۴۰۰ میلی گرم بر کیلوگرم وزن بدن به صورت گاوژ دریافت کردند.

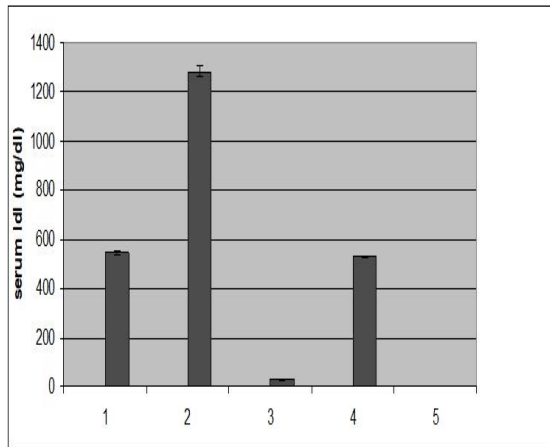
پس از گذشت ۸ هفته تیمار خوراکی، حیوانات به مدت ۱۲ ساعت ناشتا نگه‌داری شده سپس جهت خونگیری، ناحیه پشت گوش حیوانات توسط پنبه به گزلبول آغشته گردید (گزلبول خاصیت گشاد کنندگی رگ دارد). سپس با لیدوکائین + پروکائین ۲ درصد گوش بی‌حس شده و خون‌گیری انجام شد. سپس سرم هر یک از نمونه‌ها جداسازی شده (به وسیله دستگاه سانتریفیوژ یخچال دار (Heidolph, Germany) در دمای ۴ درجه سانتی‌گراد و سانتریفیوژ با دور ۲۵۰۰ به مدت ۱۰ دقیقه و تا زمان اندازه‌گیری سطح کلسترول در دمای ۲۰- درجه سانتی‌گراد نگهداری شدند. در ادامه، خرگوش‌ها توسط ترکیب کتامین - زایلازین آسان کشی شدند، سپس با باز کردن پوست قفسه سینه، قلب و قسمتی از آنورت جدا شد و پس از شستشو بافت در محلول سرم فیزیولوژی، جهت جلوگیری از اتولیز، نمونه‌ها به داخل ظروف حاوی فرمالین بافر ۱۰ درصد (قطران شیمی - ایران) منتقل شد. به منظور مطالعه میکروسکوپی، از نمونه‌های پایدار شده، به روش استاندارد، مقاطع بافتی تهیه شد. در این روش پس از فیکس کردن در فرمالین ۱۰ درصد (قطران شیمی - ایران) و شستشو با آب، مراحل مختلف پاساژ بافت شامل آگیری، شفاف سازی و آغشتگی به پارافین (قطران شیمی تجهیز - ایران) انجام شد. سپس نمونه‌ها قالب گیری شده و با استفاده از میکروتوم دورانی (پاوندآب - ایران)، برش‌هایی با ضخامت ۵ میکرومتر تهیه و با استفاده از روش هماتوکسیلین - ائوزین (E&H مرک، آلمان) رنگ‌آمیزی شدند (۱۵).

### تحلیل آماری

تمامی داده‌ها از نظر آماری با استفاده از آنالیز واریانس یک طرفه (One - Way ANOVA) و تست Tukey بررسی شدند. نتایج به صورت میانگین  $\pm$  خطای معیار ارائه شدند. معیار استنتاج آماری  $P < 0.05$  در نظر گرفته شد.

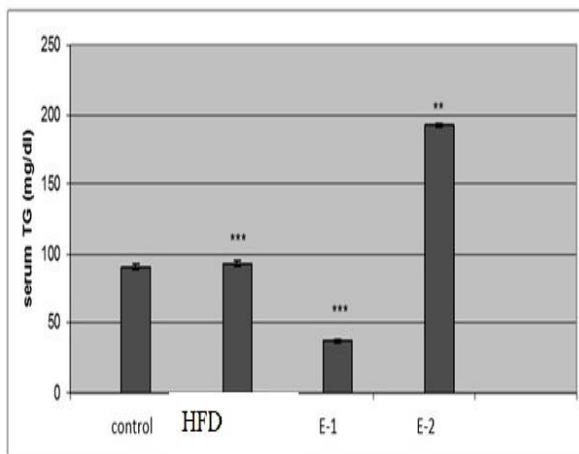
### یافته‌ها

مطابق داده‌های ثبت شده در نمودار ۱، سطح سرمی کلسترول خرگوش‌های گروه‌های مورد مطالعه در پایان آزمایش، در گروه هایپرکلسترولمی، نسبت به گروه کنترل افزایش معنی‌داری داشته است ( $P < 0.001$ ). همچنین میزان کلسترول سرم خرگوش‌های هایپرکلسترولمی، نسبت



نمودار ۴. میزان LDL در خرگوش‌های هایپرکلسترولمی شده نسبت به گروه کنترل.

۱: گروه سالم فقط آب و غذای معمولی دریافت می‌کردند. ۲: گروهی که کلسترول ۱٪ دریافت می‌کردند. ۳: گروهی که عصاره آبی گیاه اسکروفولاریا استریاتا با دوز ۴۰۰ mg/kg دریافت نمودند. ۴: گروهی که عصاره آبی گیاه اسکروفولاریا استریاتا و کلسترول ۱٪ دریافت کردند.



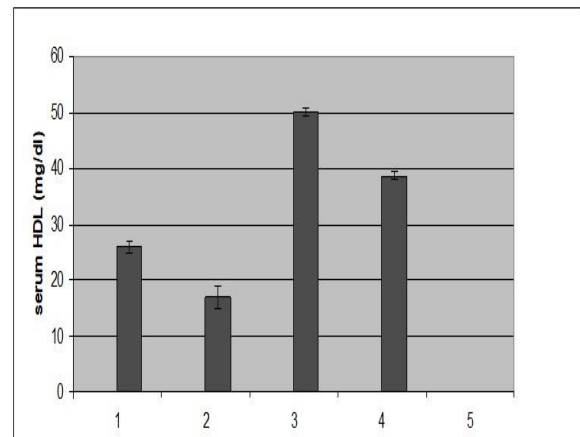
نمودار ۵. میزان تری‌گلیسرید در خرگوش‌های هایپرکلسترولمی شده نسبت به گروه کنترل.

۱: گروه سالم فقط آب و غذای معمولی دریافت می‌کردند. ۲: گروهی که کلسترول ۱٪ دریافت می‌کردند. ۳: گروهی که عصاره آبی گیاه اسکروفولاریا استریاتا با دوز ۴۰۰ mg/kg دریافت نمودند. ۴: گروهی که عصاره آبی گیاه اسکروفولاریا استریاتا و کلسترول ۱٪ دریافت کردند.

### بررسی مقاطع بافتی

برش‌های تهیه شده از آنورت از لحاظ بافت شناسی مورد بررسی قرار گرفت و تغییرات ایجاد شده در دیواره آنورت در گروه‌های آزمایشی مقایسه شد. با توجه به تساوی بافتی در گروه کنترل (رژیم معمولی) ساختار رگ طبیعی بود (شکل A).

در نمودار ۳، میزان HDL در خرگوش‌های هایپرکلسترولمی شده نسبت به گروه کنترل کاهش معنی‌داری داشت ( $P < 0.001$ ). همچنین میزان HDL سرم خرگوش‌های هایپرکلسترولمی، نسبت به مقدار آن در سرم خرگوش‌های گروه تجربی ۱ و ۲، بیانگر کاهش معنی‌دار بود ( $P < 0.001$ ).

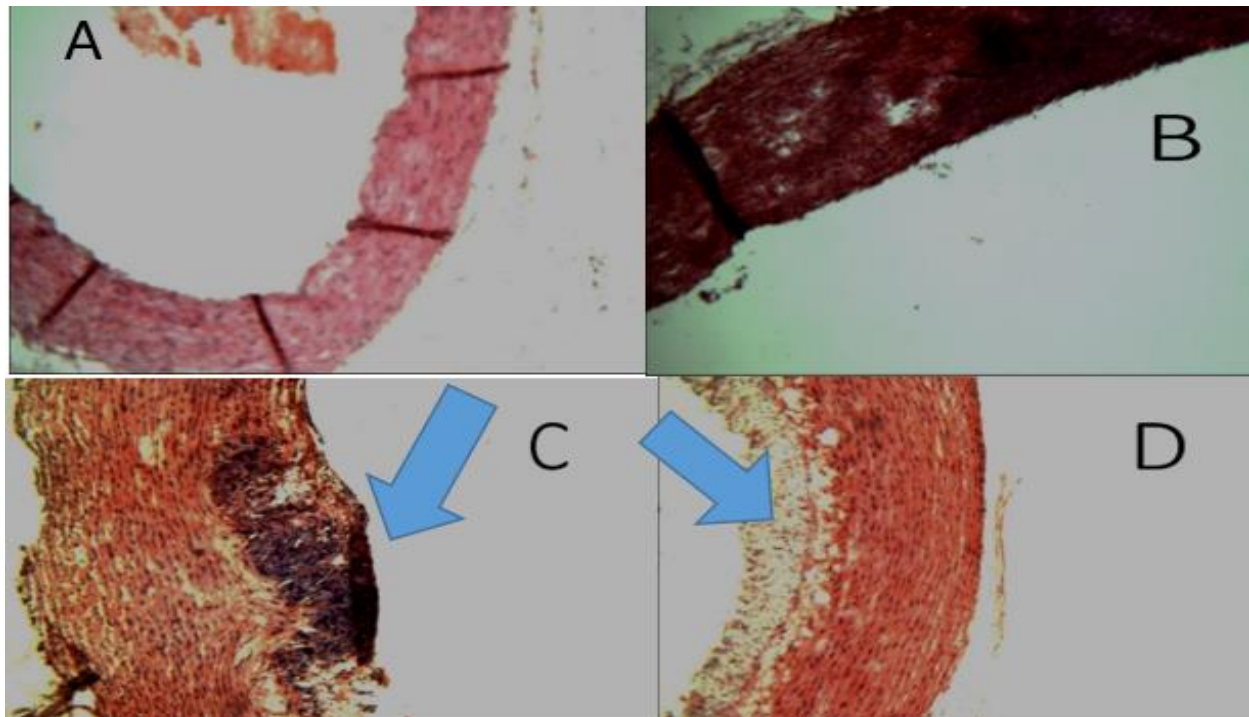


نمودار ۳. میزان HDL در خرگوش‌های هایپرکلسترولمی شده نسبت به گروه کنترل.

۱: گروه سالم فقط آب و غذای معمولی دریافت می‌کردند. ۲: گروهی که کلسترول ۱٪ دریافت می‌کردند. ۳: گروهی که عصاره آبی گیاه اسکروفولاریا استریاتا با دوز ۴۰۰ mg/kg دریافت نمودند. ۴: گروهی که عصاره آبی گیاه اسکروفولاریا استریاتا و کلسترول ۱٪ دریافت کردند.

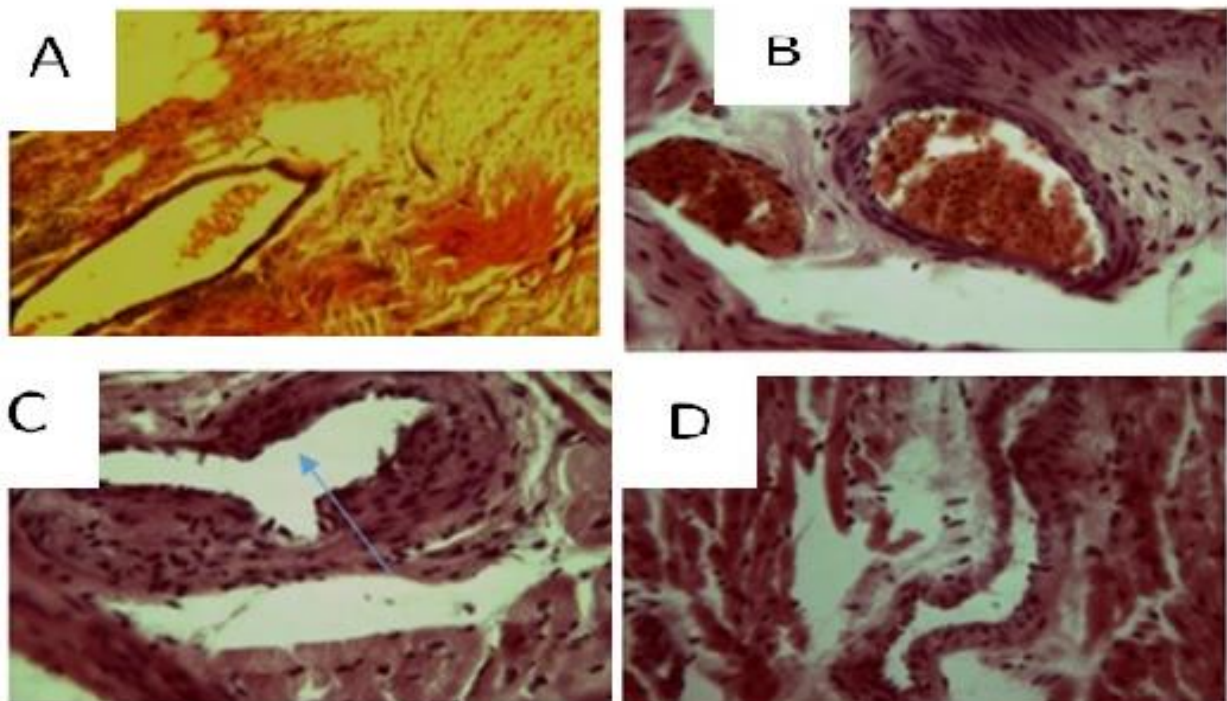
مطابق داده‌های ثبت شده در نمودار ۴، میزان LDL در خرگوش‌های هایپرکلسترولمی شده نسبت به گروه کنترل افزایش معنی‌داری داشت ( $P < 0.001$ ). همچنین میزان LDL سرم خرگوش‌های هایپرکلسترولمی، نسبت به مقدار آن در سرم خرگوش‌های گروه تجربی ۱ و ۲، بیانگر افزایش معنی‌دار بود ( $P < 0.001$ ).

همچنین در نمودار ۵، میزان تری‌گلیسرید در خرگوش‌های هایپرکلسترولمی شده نسبت به گروه کنترل اختلاف معنی‌داری نداشت. همچنین میزان LDL سرم خرگوش‌های هایپرکلسترولمی، نسبت به مقدار آن در سرم خرگوش‌های گروه تجربی ۱ دارای افزایش معنی‌دار ( $P < 0.001$ ) بود. اما میزان آن در سرم خرگوش‌های گروه تجربی ۲، بیانگر افزایش معنی‌دار نبود.



شکل ۱: مقطع عرضی آئورت با رنگ آمیزی هماتوکسیلین ائوزین بزرگنمایی x10.

A: گروه کنترل: رگ کاملاً طبیعی است و هیچگونه ضایعه‌ای در اینتیمای و مدیا مشاهده نمی‌شود. B: گروه تیمار شده با عصاره اسکروفولاریا استریاتا (400mg/kg): گروه رژیم پرکلسترول با بزرگنمایی. فلش آبی نشان دهنده تخریب لایه داخلی آئورت و ناحیه کلسیفیکاسیون HFD. D: گروه تیمار شده با اسکروفولاریا استریاتا + رژیم پرکلسترول با بزرگنمایی، نوک فلش نشان دهنده بهبود ساختار داخلی آئورت حاکی از تاثیر مثبت عصاره تشنه داری در کاهش آثار آتروم



شکل ۲: مقطع عرضی کرونر رنگ آمیزی هماتوکسیلین ائوزین بزرگنمایی x40

A: گروه کنترل: عروق کرونر کاملاً طبیعی است و هیچگونه ضایعه‌ای در تونیکا اینتیمای مشاهده نمی‌شود. B: گروه تیمار شده با عصاره اسکروفولاریا استریاتا (400mg/kg): گروه رژیم پرکلسترول HFD. D: گروه تیمار شده با اسکروفولاریا استریاتا + رژیم پرکلسترول

بافتی رگ با گروه کنترل مشاهده نشد (شکل B). ضخامت

در گروه تیمار شده با عصاره تفاوت محسوسی در ساختار



لایه داخلی در گروه هایپرکلسترولمیک نسبت به گروه کنترل افزایش یافته و ناحیه کلسیفیکاسیون نیز مشهود بود (شکل C). در گروه هایپرکلسترولمیک دریافت کننده عصاره شواهدی از بهبودی ساختار رگ دیده شد، اما تجمع سلول‌های چربی به رنگ سفید متمایل به زرد نیز مشهود بود که حاکی از تاثیر مثبت عصاره تنش‌داری در کاهش آثار آتروم بود (شکل D).

مقاطع بافتی عروق کرونر مشخص کرد در گروه رژیم معمولی ساختار عروق کرونر طبیعی است (شکل A). ضخامت آندوتلیوم در گروه هایپرکلسترولمی+عصاره از گروه هایپرکلسترولمی شد که ناشی از تاثیر مثبت عصاره بود (شکل B). ساختار رگ در گروه دریافت کننده عصاره تفاوت محسوسی با گروه کنترل نشان نداد (شکل C). در گروه هایپرکلسترولمی افزایش ضخامت آندوتلیوم و کاهش اندازه لومن رگ مشهود بود (شکل D).

## بحث

کلسترول بالا یکی از عوامل اصلی مرگ و میر در دنیا به حساب می‌آید. مقادیر بالای کلسترول یکی از عوامل ایجاد آترواسکلروز است که با سختی دیواره سرخرگ‌ها و به دنبال آن کاهش الاستیسیته و باریک شدن راه عبور خون و ایجاد ایسکمی همراه است. عوامل مستعد کننده وقوع آترواسکلروز شامل هیپرلیپیدمی، دیابت ملیتوس، سیگار و... هستند (۱۶). در این بیماری آسیب سلول‌های آندوتلیال، افزایش چسبندگی پلاکت‌ها و تجمع سلول‌های التهابی موجب ایجاد اختلال در عملکرد عروق می‌گردد (۱۶). از عوامل دیگر بروز این پدیده استرس‌های اکسیداتیو هستند که موجب آسیب به ساختارهای سلولی از جمله پروتئین‌ها، کربوهیدرات‌ها، اسیدهای نوکلئیک و چربی‌ها می‌شوند (۱۶). مطالعات اخیر نشان می‌دهد که رژیم غذایی پرچرب می‌تواند از طریق افزایش کلسترول و تری‌گلیسیرید موجب ایجاد تغییرات حاد در سلول‌های آندوتلیال عروق شده و بستر ساز وقوع آترواسکلروز گردد (۱۳). عوامل متعدد دیگری در بروز آترواسکلروز دخیل هستند که در میان آنها هیپرلیپیدمی و هیپرلیپوپروتئینمی بیشترین نقش را دارند (۱۷-۱۹). نتایج تحقیق حاضر نشان داد که مصرف رژیم غذایی پرکلسترول (۱٪ کلسترول) به مدت ۶۰ روز موجب افزایش معنی‌دار ( $P \leq 0.001$ ) در میزان کلسترول، LDL و TG می‌شود. خرگوش یکی از بهترین مدل‌های آزمایشگاهی برای بررسی

بیماری آترواسکلروز است. در واقع خرگوش به میزان زیادی به کلسترول حساس است و در پاسخ به رژیم غذایی پرکلسترول، هایپرکلسترولمی ایجاد می‌کند که می‌تواند منجر به آترواسکلروز شود. با افزایش کلسترول در رژیم غذایی، تبدیل کلسترول به اسیدهای صفراوی به وسیله کبد کاهش می‌باید که این امر محتوای کلسترول کبد را افزایش می‌دهد. از طرف دیگر افزایش سطح کلسترول باعث جلوگیری از سنتز پروتئین‌های گیرنده LDL در سطح سلول‌ها می‌گردد. در نتیجه سلول‌ها نمی‌توانند LDL را به وسیله آندوسیتوز با واسطه گیرنده جذب کنند و این منجر به افزایش LDL پلاسما خواهد شد (۲۰). نتایج بافت‌شناسی تحقیق حاضر نشان داد که پلاک‌های آترومی در عروق آئورت و کرونر در گروه تیمار شده با کلسترول یک درصد، قابل تشخیص هستند (تصویر ۱ C و ۲ D). در این پلاک‌ها ماکروفاژهای مملو از چربی، سلولهای کف آلود را ایجاد کرده‌اند. کلسترول در بخش‌هایی از اینتیمای به صورت رگه‌های چربی تجمع یافته قابل مشاهده است. نتایج تحقیق حاضر نشان می‌دهد که عصاره گیاه اسکروفولاریا استریاتا باعث کاهش معنی‌دار ( $P \leq 0.001$ ) در میزان کلسترول، LDL و افزایش سطح HDL و آلکالین فسفاتاز شده است. ترکیب‌های گیاهی از جمله اسانس‌ها و عصاره ترکیب‌های فلاونوئیدی برخی گونه‌های گیاهی دارای خاصیت آنتی‌اکسیدانی هستند و در مقایسه با ترکیب‌های شیمیایی در مقادیر کنترل نشده دارای عوارض سمی و جانبی کمتری برای اعضای مختلف بدن هستند و می‌توانند برای مصارف درمانی در کاهش کلسترول و قند خون استفاده شوند (۲۱). ویتامین E، بتاکاروتن و سلنیوم از جمله آنتی‌اکسیدان‌هایی هستند که از عوامل مهم در پیشگیری از بیماری آترواسکلروز به شمار می‌آیند که از طریق مکانیسم خنثی سازی رادیکال‌های آزادی که موجب آسیب ماکرومولکول‌های سلولی مثل DNA، پروتئین، لیپید و بقیه مولکول‌های سلولی می‌گردند باعث جلوگیری از بروز این بیماری می‌شوند (۲۲). آنتی‌اکسیدان‌ها ترکیباتی هستند که غشاهای سلولی و ترکیب‌های مختلف موجود زنده را در مقابل اکسیدان‌ها و رادیکال‌های آزاد حفاظت می‌کنند (۲۳). تحقیقات مختلف از جمله مطالعه Mennen, L.I و همکارانش بر روی مکمل‌های غذایی و گیاهان دارویی حاکی از آن است که ترکیبات موجود در آنها از جمله فیبرهای غذایی، ویتامین‌ها، فلاونوئیدها، استروئول‌ها و دیگر ترکیبات آنتی‌اکسیدانی علاوه به کاهش چربی خون می‌توانند در مهار اکسیداسیون

پرکلسترول موجب کاهش معنی‌دار کلسترول LDL (p<۰/۰۰۱) و افزایش معنی‌دار آلکالین فسفاتاز و HDL می‌گردد (p<۰/۰۰۱). همچنین از نتایج بافت‌شناسی تحقیق حاضر می‌توان نتیجه گرفت که استفاده از عصاره آبی گیاه تشنه‌داری موجب پیشگیری از تشکیل پلاک آترواسکلروز در خرگوش‌های هایپر کلسترولمی، بازسازی و ترمیم این پلاک‌ها می‌شود.

### تقدیر و تشکر

از عوامل آزمایشگاه دانشکده پیرادامپزشکی دانشگاه ایلام و دانشگاه آزاد اسلامی تهران تشکر و قدردانی می‌گردد.

### REFERENCES

1. Libby P. The changing landscape of atherosclerosis. *Nature* 2021; 592: 524-533.
2. Soehnlein O, Libby P. Targeting inflammation in atherosclerosis—from experimental insights to the clinic. *Nat Rev Drug Discov* 2021; 20: 589-610.
3. Azadmehr A, Afshari A, Baradaran B, Hajiaghaee R, Rezaazadeh S, Monsef-Esfahani H. Suppression of nitric oxide production in activated murine peritoneal macrophages in vitro and ex vivo by scrophularia strata etanolic extract. *J Ethnopharmacol* 2009; 124: 166-164. [In Persian]
4. Mahmood A, Eqan M, Pervez S, Javed R, Ullah R, Islam, A, et al. Drugs Resistance in Heart Diseases. In: Ahmed S, Ojha SC, Najam-ul-Haq M, Younus M, Hashmi MZ, Eds. *Biochemistry of Drug Resistance*. Berlin, Germany: Springer Nature; 2021. P.295-334.
5. Biros E, Reznik JE, Moran CS. Role of inflammatory cytokines in genesis and treatment of atherosclerosis. *Trends Cardiovasc Med* 2022;32:138-42.
6. Ling H, Guo Z, Tan L, Cao Q, Song C. Stem cell-derived exosomes: Role in the pathogenesis and treatment of atherosclerosis. *Int J Biochem Cell Biol* 2021; 130: 105884.
7. Sjölander M, Carlberg B, Norberg M, Näslund U, Ng N. Prescription of Lipid-Lowering and Antihypertensive Drugs Following Pictorial Information About Subclinical Atherosclerosis: A Secondary Outcome of a Randomized Clinical Trial. *JAMA Netw Open* 2021; 4: e2121683-e2121683.
8. Xue Q, He N, Wang Z, Fu, X, Aung LHH, Liu Y, Yu T. Functional roles and mechanisms of ginsenosides from *Panax ginseng* in atherosclerosis. *J Ginseng Res* 2021; 45: 22-31.
9. Cao Y, Liu Y, Zhang T, Lei W, Zhang B. Comparative Analysis on Single-and Multiherb Strategies in Coronary Artery Atherosclerosis Therapy. *Cardiol Res Pract* 2021;2021:6621925.
10. Zhao P, Chen W, Feng Z, Liu Y, Liu P, Xie Y, Yu DG. Electrospun nanofibers for periodontal treatment: A recent progress. *Int J Nanomed* 2022;17:4137-62.
11. Chaibeddra Z, Akkal S, Ouled-Haddar H, Silva AM, Zellagui A, Sebti M, Cardoso SM. *Scrophularia tenuipes* coss and durieu: phytochemical composition and biological activities. *Molecules* 2020;25:1647.
12. Attar F, Keshvari A, Ghahreman A, Zarre Sh, Aghabeigi F. Micromorphological studies on *Verbascum* (*Scrophulariaceae*) in Iran with emphasis on seed surface, capsule ornamentation and trichomes. *Flora* 2007; 202: 169-175. persian.
13. Park SU, Park N, Kim YK, Suh SY, Eom SH, Lee SY. Application of plant biotechnology in the medicinal plant. *Rehmannia glutinosa* Liboschitz. *J Med Plant Res* 2009; 3: 1258-1263.
14. Mahdavi A, Bahrami AM, Yousefizadeh Sh. The effect of hydroalcoholic extract of *Scrophularia striata* on testicular tissue changes in hypercholesterolemic rats. *Veterinary Clinical Pathology* 2021; 14: 347-364. [In Persian]
15. Suvarna KS, Layton C, Bancroft JD. *Bancroft's theory and practice of histological techniques*. New York: Elsevier Health Sciences; 2018.

LDL و حذف رادیکال آزاد اکسیژن نقش داشته باشند که با یافته‌های ما در پژوهش حاضر مطابقت دارد (۲۹-۲۴).

نتایج مطالعات ساکال و عربی نشان داد که فلاونوئیدها موجب کاهش قند پلاسما و چربی می‌شوند و با توجه به این که فلاونوئید یکی از ترکیبات اصلی گیاه است احتمال می‌رود که علت کاهش چربی خون در تحقیق حاضر ترکیب مذکور باشد (۳۰، ۳۱). Nguyen, A و همکارانش در تحقیقی نشان دادند که اسکروفولاریا استریاتا دارای ترکیبات فنلی، فلاونوئیدها و فلاونول‌ها است و می‌تواند خواص دارویی متنوعی از جمله کاهش چربی پلاسمایی داشته باشد (۳۲).

نتایج تحقیق حاضر نشان داد که تیمار با عصاره آبی گیاه اسکروفولاریا استریاتا در حیوانات دریافت کننده غذای



16. Sinaga E, Iswahyudi M, Setyowati S, Prasasty VD. Effect of supplementation of *Rhodomyrtus tomentosa* fruit juice in preventing hypercholesterolemia and atherosclerosis development in rats fed with high fat high cholesterol diet. *Biomed Pharmacother* 2021;142:111996.
17. Gill P.K, Hegele R.A. Familial combined hyperlipidemia is a polygenic trait. *Curr Opin Lipidol* 2022; 33: 126-132.
18. Abou Khalil Y, Rabès JP, Boileau C, Varret M. APOE gene variants in primary dyslipidemia. *Atherosclerosis* 2021; 328: 11-22.
19. Udhaya Kumar S, Thirumal Kumar D, Bithia R, Sankar S, Magesh R, Sidenna M, et al. Analysis of differentially expressed genes and molecular pathways in familial hypercholesterolemia involved in atherosclerosis: a systematic and bioinformatics approach. *Front Gen* 2020;11:734.
20. Racek J. and Rackova M. Less common risk factors for atherogenesis--homocysteine, lipoprotein (a) and C-reactive protein. *Casopis lekaru ceskych* 2002; 141: 605-609.
21. Parham S, Kharazi AZ, Bakhsheshi-Rad HR, Nur H, Ismail AF, Sharif S, et al. Antioxidant, antimicrobial and antiviral properties of herbal materials. *Antioxidants* 2020;9:1309.
22. Ismael N.M, Shehata M.G. Improvement of lipid profile and antioxidant of hyperlipidemic albino rats by functional *Plantago psyllium* Cake. *Curr Res Nutr Food Sci* 2020; 8: 424-437.
23. Michalak M. Plant-derived antioxidants: Significance in skin health and the ageing process. *Int J Mol Sci* 2022;23:585.
24. Fukuda T, Ito H, Yoshida T. Effect of the walnut polyphenol fraction on oxidative stress in type 2 diabetes mice. *Biofactors* 2004; 21: 251-253.
25. Amirghofran Z, Azad bkht M. karimi M.H. Evaluation of the immunomodulatory effects of five herbal plants. *J Ethnopharmacol* 2000; 72: 167-172. [In Persian]
26. Alirezalu A, Ahmadi N, Salehi P, Sonboli A, Alirezalu K, Mousavi Khaneghah A, Barba FJ, Munekata PE, Lorenzo JM. Physicochemical characterization, antioxidant activity, and phenolic compounds of hawthorn (*Crataegus* spp.) fruits species for potential use in food applications. *Foods* 2020;9:436.
27. Paudel D, Dhungana B, Caffè M, Krishnan P. A review of health-beneficial properties of oats. *Foods* 2021; 10: 2591.
28. Hou L, Zhou B, Yang L, Liu ZL. Inhibition of human low density lipoprotein oxidation by flavonols and their glycosides. *Chem Phys Lipids* 2004; 129: 209-219.
29. Mennen L.I, Sapinho D, de Bree A, Arnault N, Bertrais S, Galan P, Hercberg S. Consumption of foods rich in flavonoids is related to a decreased cardiovascular risk in apparently healthy French women. *J Nutr* 2004; 134: 923-926.
30. Arabbi P.R, Genovese M.I, Lajolo F.M. Flavonoids in vegetable foods commonly consumed in Brazil and estimated ingestion by the Brazilian population. *J Agric Food Chem* 2004; 52: 1124-1131.
31. Sakai I, Izumi S.I, Murano T, Okuwaki S, Makino T, Suzuki T. Presence of aldose reductase inhibitors in tea leaves. *Jpn J Pharmacol* 2001; 85: 322-326.
32. Nguyen AT, Fontaine J, Malonne H, Claeys M, Luhmer M, Duez PA. sugar ester and an iridoid glycoside from *Scrophularia ningpoensis*. *Phytochemistry* 2005; 66: 1186-1191.